

VERSATILIDAD COLGAJO RECTO ABDOMINAL TRANSVERSO PARA RECONSTRUCCIÓN DE GRANDES DEFECTOS CUTÁNEOS EN CÁNCER DE MAMA

GABRIELA HERRERA, OSAMA BAHAS, XAVIER GARNICA, NATÁLIA SOLÓRZANO
SERVICIO DE CIRUGÍA PLÁSTICA. SERVICIO ONCOLÓGICO HOSPITALARIO. IVSS. CARACAS, VENEZUELA.

RESUMEN

OBJETIVO: Demostrar la versatilidad del colgajo recto abdominal transversal en reconstrucción torácica posterior a mastectomía por cáncer de mama localmente avanzado. **MÉTODO:** Dos casos clínicos entre julio a septiembre del año 2022 con cáncer de mama localmente avanzado, las cuales cumplieron con los criterios de inclusión. **RESULTADOS:** Las pacientes evolucionan satisfactoriamente a los 30 días posoperatorio con un buen resultado estético y funcional, el caso clínico número 1, presentó como complicación, epidermolisis, necrosis grasa y dehiscencia, con posterior resolución y seguimiento. **CONCLUSIÓN:** El colgajo músculo cutáneo recto abdominal transversal es ampliamente descrito para la reconstrucción mamaria pero no para la reconstrucción torácica, constituyendo esta última opción una excelente elección para reconstrucciones con tejido autólogos, generando cobertura de grandes defectos sin tensión y con un resultado estético aceptable; obteniendo así una buena cobertura de la pared torácica en grandes defectos torácicos.

PALABRAS CLAVE: Cáncer, colgajo, músculo, cutáneo, recto abdominal, reconstrucción, mama.

SUMMARY

OBJECTIVE: To demonstrate the versatility of the transverse rectus abdominis flap in the thoracic reconstruction after the mastectomy for locally advanced breast cancer. **METHOD:** Two clinical cases are described between July and September 2022 with locally advanced breast cancer, which met the inclusion criteria. **RESULTS:** The patients evolved satisfactorily at 30 postoperative days with a good aesthetic and functional result. The clinical case number 1 presented epidermolysis, fat necrosis, and dehiscence as a complication, with the subsequent resolution and follow-up. **CONCLUSION:** The transverse rectus abdominis muscle cutaneous flap is widely described for the breast reconstruction but not for the thoracic reconstruction, the latter option being an excellent choice for the reconstructions with autologous tissue, generating coverage of large defects without tension and with an acceptable aesthetic result; thus obtaining good coverage of the chest wall in the large chest defects.

KEYWORDS: Cancer, flap, muscle cutaneous, abdominal rectus, reconstruction, breast.

Recibido: 23 /05/2022 Revisado: 18/06/2023

Aceptado para publicación: 4/07/2023

Correspondencia: Dra. Gabriela Herrera. Servicio Oncológico Hospitalario. Servicio de Cirugía Plástica.
Tel: 04162465001.

E-mail: gabriela_paola_10@hotmail.com

Esta obra está bajo una Licencia *Creative Commons Attribution-NonCommercial-ShareAlike 4.0 International License*.

INTRODUCCIÓN

La glándula mamaria para la mujer representa un símbolo de feminidad, fertilidad y sexualidad por lo que las grandes resecciones oncológicas generan un impacto sobre la autoestima y calidad de vida de estas pacientes. La integridad torácica cumple un papel fundamental por lo que se genera la necesidad de una cobertura adecuada de estos defectos, sobre todo cuando la paciente tiene indicación de radioterapia adyuvante después de la mastectomía⁽¹⁾; de allí la importancia de la reconstrucción torácica oportuna, procedimiento que originaría un impacto positivo en la autoestima y calidad de vida de la paciente y al mismo tiempo evita el retraso en el tratamiento adyuvante disminuyendo así las posibilidades de recaída y progresión de enfermedad⁽²⁾.

Sin embargo, la reconstrucción torácica implica un reto para el cirujano plástico y reconstructivo, sobre todo cuando se está ante la presencia de grandes defectos torácicos. Actualmente, se disponen de varias técnicas quirúrgicas para la reconstrucción de las mamas: prótesis mamarias, expansores de tejido mamario, colgajos locales (como el toraco-epigástrico), el colgajo de perforantes de la arteria epigástrica inferior profunda (*DIEP*), el colgajo músculo cutáneo del dorsal ancho y el colgajo músculo cutáneo recto abdominal transversal (*TRAM*), este último descrito por primera vez en 1982 por Hartrampf y col.⁽³⁾.

Cuarenta años después de su descripción inicial, el colgajo *TRAM* pediculado sigue siendo un pilar importante en la reconstrucción mamaria autóloga. Su principal ventaja, la cual ha sido ampliamente descrita, es la cobertura de defectos de gran tamaño y el buen volumen mamario que aporta⁽³⁾.

El interés de este artículo está centrado en demostrar la utilidad del colgajo *TRAM* en la

reconstrucción torácica de grandes defectos posmastectomía.

METÓDO

Estudio descriptivo, apoyado en una investigación de tipo prospectiva y un estudio de casos clínicos. El carácter descriptivo profundiza en las particularidades de un conjunto de sujetos y ámbitos de interés⁽⁴⁾ en este trabajo en específico, inherentes con la reconstrucción torácica en dos (2) pacientes para documentar el comportamiento y evolución del fenómeno médico.

En lo referido con los estudios de casos clínicos, los individuos en esta oportunidad lo constituyen personas, que, utilizando técnicas quirúrgicas acreditadas por la comunidad científica y académica en el ámbito de la medicina, se emplearon para mejorar las condiciones físicas, psicológicas y sociológicas⁽⁵⁾ inicialmente, la modalidad prospectiva coadyuva con el progreso de los participantes, a través de la observación y evaluación.

Ambas pacientes recibieron tratamiento neoadyuvante, una (1) de las pacientes tenía carcinoma ductal infiltrante bilateral. Los casos fueron discutidos en reunión multidisciplinaria con los servicios de patología mamaria y cirugía plástica y reconstructiva.

Criterios de inclusión

- Pacientes femeninos, en edades comprendidas entre 30 y 50 años.
- Pacientes con diagnósticos de cáncer de mama localmente avanzado.
- Pacientes que acepten participar en el trabajo y firmen el consentimiento informado.
- Pacientes con historia médica en el Hospital Oncológico Padre Machado.

Criterios de exclusión

- Pacientes que no cumplieran criterios de inclusión.

- Pacientes con enfermedades hematológicas con afectación de la microcirculación.
- Hábito tabáquico acentuado.
- Cirugías previas (*Pfannenstiel*).
- IMC >30 kg/m².

COLGAJO MIOCUTÁNEO DE RECTO ABDOMINAL TRANSVERSO

Es un colgajo tipo III según la clasificación de Mathes y Nahai ⁽⁶⁾, ya que presenta dos pedículos vasculares dominantes, su pedículo superior proviene de la arteria epigástrica superior, rama directa de la arteria mamaria interna. Su pedículo inferior procede de la arteria epigástrica inferior profunda, rama de la arteria ilíaca externa.

La vascularización del tejido dermograso procede de vasos perforantes músculo cutáneos que atraviesan la vaina anterior del recto y penetran en el tejido celular subcutáneo, en la región peri-umbilical tienen la mayor cantidad.

Previo al acto quirúrgico se realiza marcaje de la paciente en bipedestación. Se marcan las referencias anatómicas: la línea media, línea axilar anterior, apéndice xifoides, reborde costal, crestas ilíacas anterosuperior, recto abdominal y entrada del pedículo inferior, luego se procede a marcar la isla cutánea, la cual depende del tamaño del defecto dibujado. Para marcar la isla cutánea, se traza una línea desde la cicatriz umbilical a ambas crestas ilíacas y de allí una línea recta hasta la sínfisis del pubis, de esa isla se divide en cuatro segmentos y se enumeran según las zonas de Hartrampf y col. ⁽³⁾ (Figura 1).

TÉCNICA QUIRÚRGICA

CASO 1

Bajo anestesia general inhalatoria, protocolo de quirófano, 1^{er} tiempo quirúrgico a cargo de servicio de patología mamaria se lleva a cabo la mastectomía radical modificada tipo Madden derecha, resultando en un defecto de 25 cm x 22 cm (Figura 2), en segundo tiempo se incide la piel en ojal supra abdominal, hasta el pubis

con la grasa biselada hacia arriba con el fin de conservar el máximo número de perforantes peri-umbilicales. Se ejecutó de lateral a medial hasta llegar a la vaina del recto, se disecciona superiormente hasta llegar a los rebordes costales y apéndice xifoides, creando un túnel subcutáneo (Figura 3), que permitió posteriormente el paso del colgajo, subsiguientemente se realizó una incisión justo en la línea media de la vaina del músculo recto izquierdo, a nivel inferior se procede a localizar y ligar la arteria epigástrica inferior profunda, inmediatamente se desinserta y libera el músculo recto del abdomen en su extremo inferior para su traslado al defecto, se hace una incisión en ojal en la cicatriz umbilical para conservar su irrigación y no desinsertarlo, luego se procede a levantar el colgajo, se efectúa sutura en guardia griega con poliglactina 9103-0 en músculo recto, para generar hemostasia, el área donante se cierra inicialmente con una malla de polipropileno anclada a la aponeurosis remanente. Se coloca drenaje aspirativo, se hace la síntesis del colgajo dermograso inicialmente con puntos cardinales, se marca la ubicación de la cicatriz horizontal y mediante una incisión horizontal se procede a realizar la fijación del mismo al colgajo dermograso (Figura 4).

En la región mamaria después de pasar el colgajo miocutáneo se procede a la realización de un *round block* con la finalidad de reducir el tamaño del defecto y que el mismo sea circular, se coloca el drenaje aspirativo, posteriormente se aplica la fijación de colgajo con poliglactina 9102-0 desde el músculo a la fascia, luego tejido celular subcutáneo, subdermo y piel. Se cubre con gasa parafinada, gasa y adhesivo micropore.

CASO 2

Bajo anestesia general, inhalatoria, protocolo de quirófano, primer tiempo quirúrgico a cargo de servicio de patología mamaria se realiza mastectomía radical modificada tipo Madden derecha más Mastectomía radical tipo Forrest

izquierda, resultando en la mama derecha defecto de 16 cm x 11 cm, en mama izquierda 20 cm x 19 cm se incide la piel en ojal supra abdominal, hasta el pubis con la grasa biselada hacia arriba, con el fin de conservar el máximo número de perforantes peri-umbilicales. Se realiza de lateral a medial hasta llegar a la vaina del recto, se diseca superiormente hasta llegar a los rebordes costales y apéndice xifoides, creando un túnel subcutáneo que permita posteriormente el paso del colgajo, posteriormente se efectuó una incisión justo en la línea media de la vaina cada músculo recto a nivel inferior se procede a localizar y ligar la arteria epigástrica inferior profunda de cada lado, posteriormente se desinserta y libera el músculo recto del abdomen en su extremo inferior de manera bilateral para su traslado a los defecto, se hace una incisión en ojal en la cicatriz umbilical para conservar su irrigación y no desinsertarlo y se procede a elevar ambos colgajos miocutáneos, se realiza sutura en guardia griega con poliglactina 910 3-0 para generar hemostasia, el área donante se cierre inicialmente con una malla de polipropileno anclada a la aponeurosis remanente. Se coloca drenaje aspirativo, se hace la síntesis del colgajo dermograso inicialmente con puntos cardinales, se marca la ubicación de la cicatriz horizontal y mediante una incisión horizontal se procede a realizar la fijación del mismo al colgajo dermograso.

En la región mamaria después de pasar el colgajo miocutáneo se procede a la realización de un *round block* con la finalidad de reducir el tamaño del defecto y que el mismo sea circular, se coloca el drenaje aspirativo, posteriormente se realiza la fijación de colgajo con poliglactina 910 2-0 desde el músculo a la fascia, tejido celular subcutáneo, subdermo y piel. Se cubre con gasa parafinada, gasas estériles y adhesivo micropore.

HISTORIAS CLÍNICAS

CASO 1

Paciente femenino de 44 años de edad, quien refiere inicio de enfermedad actual en agosto de

2019, presentando nódulo palpable en mama derecha, por lo que acude a facultativo, quien posterior a estudios radiológicos y biopsia por aguja gruesa (25/10/2019) y estudios de extensión negativos para enfermedad a distancia, se clasifica como: carcinoma ductal infiltrante grado II T4BN1M0 estadio IIIB; fenotipo tumoral *HER2*, se decide tratamiento neoadyuvante y posterior resolución quirúrgica.

Recibe quimioterapia neoadyuvante con adriamicina más ciclofosfamida por 4 ciclos, seguido de paclitaxel por 4 ciclos (cumple solo dos ciclos por reacción adversa: hipotensión, urticaria y flebitis 26/11/2020) e indican docetaxel por 4 ciclos, seguido trastuzumab (14 ciclos), gemcitabina más carboplatino por 6 ciclos. En vista de progresión local (aumento de tamaño tumoral) durante período de pandemia indican 3era línea con capecitabina por 6 ciclos.

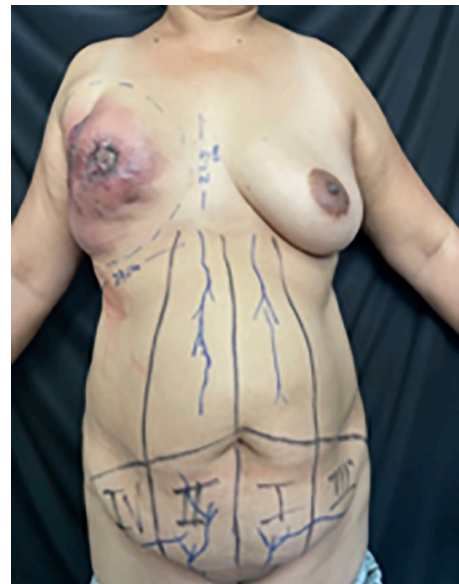

Figura 1. Marcaje pre-operatorio caso clínico 1.

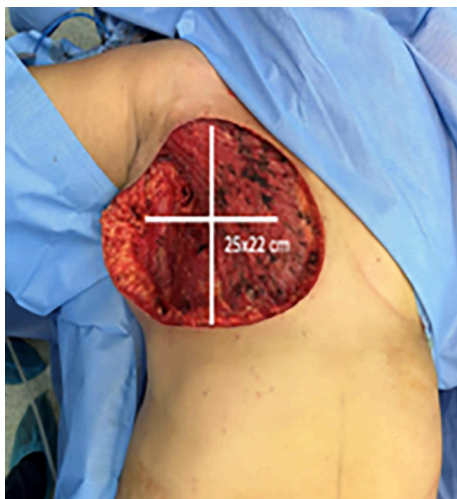


Figura 2. Caso clínico 1. Trans-operatorio, defecto posterior a resección oncológica .

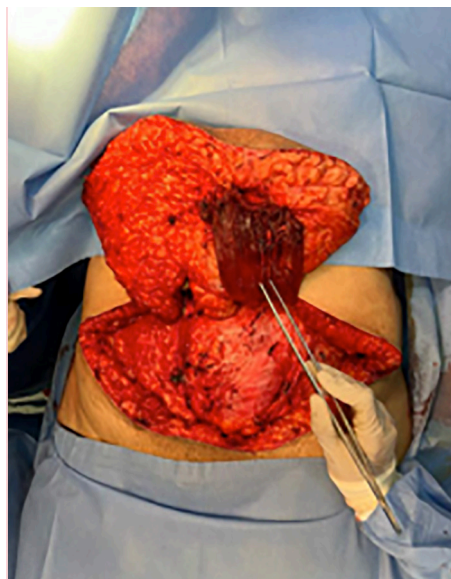


Figura 4. Caso clínico 1. Trans-operatorio, elevación del colgajo miocutáneo.

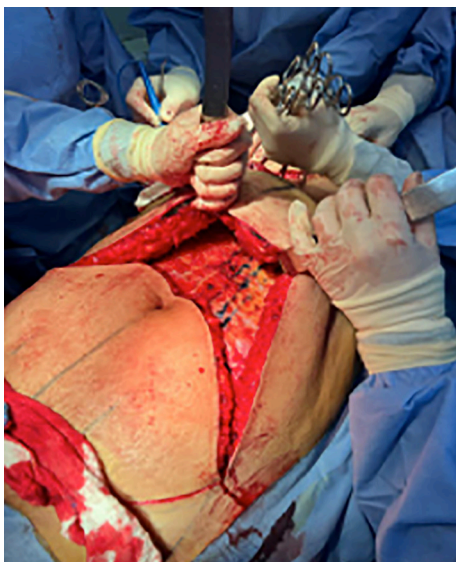

Figura 3. Caso clínico 1. Trans-operatorio, túnel subcutáneo hasta apéndice xifoides y reborde costal.

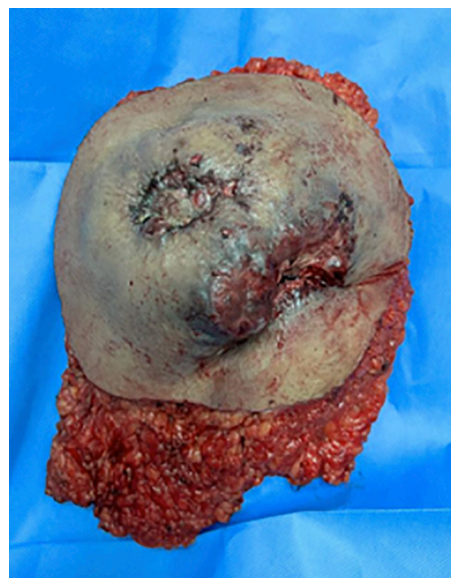


Figura 5. Especimen quirúrgico (mastectomía radical modificada) definitiva.

Se realiza mastectomía radical modificada tipo Madden en mama derecha el 11/07/2022 por servicio de patología mamaria más reconstrucción inmediata con colgajo miocutáneo, unipediculado de recto abdominal transverso contralateral por servicio de cirugía plástica, evolucionó satisfactoriamente durante las primeras 72 h, sin embargo, presentó epidermólisis (Figura 6) la cual evolucionó con necrosis grasa y dehiscencia al séptimo día de posoperatorio presentando dehiscencia de borde lateral del colgajo, se toma de cultivo, curas diarias, desbridamiento de herida, afrontamiento de bordes con nylon 3-0 (Figura 7), con cicatrización completa de la herida a los 35 días de posoperatorio (Figura 8).

Se recibe biopsia del espécimen quirúrgico con diagnóstico posoperatorio de: carcinoma ductal infiltrante ypT4BN2M0, se refiere al servicio de Oncología Médica y Radioterapia, con controles posteriores por los servicios de Patología Mamaria, Cirugía Plástica y Reconstructiva y Oncología Médica.

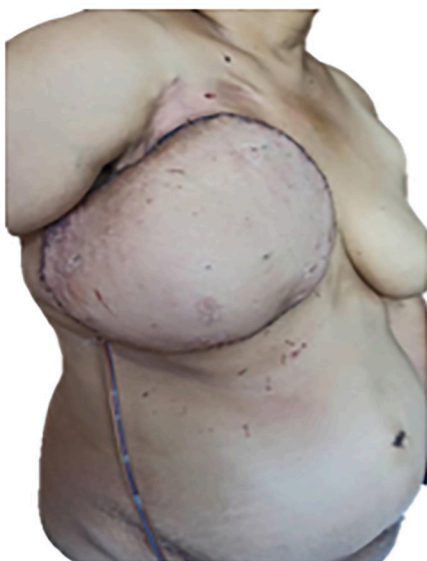

Figura 6. Caso clínico 1. Posoperatorio 72 horas, epidermólisis borde lateral del colgajo.

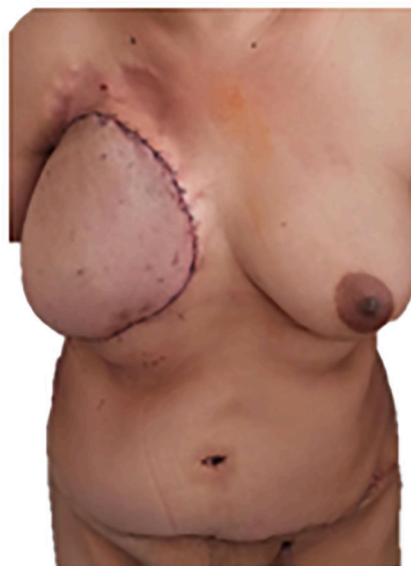

Figura 7. Posoperatorio 12 días, desbridamiento más síntesis de borde lateral de colgajo (quirófano ambulatorio).

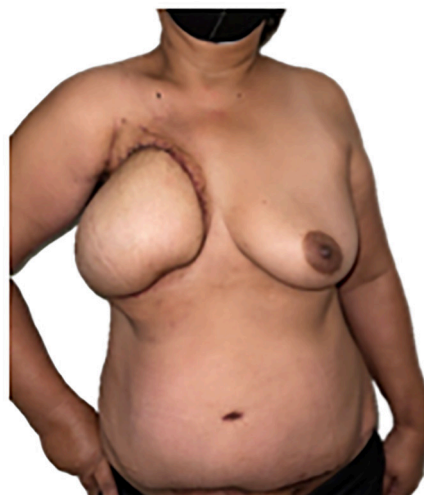

Figura 8. Caso clínico 1. Posoperatorio 35 días.

CASO CLÍNICO 2

Paciente femenino de 42 años quien ingresa al SOH noviembre del 2021, con diagnóstico

de cáncer de mama bilateral sincrónico: 1. Adenocarcinoma de mama derecha cT4bN1M0. 2. Adenocarcinoma de mama izquierda T4bN1M0 Luminal A. Se refiere al Servicio de Oncología Médica quien inicia tratamiento con quimioterapia neoadyuvante: adriamicina y ciclofosfamida 4 ciclos + 12 ciclos paclitaxel desde el 28 /12/2021 el cual culmina el 2 de mayo de 2022.

Se discute en reunión multidisciplinaria y se interviene quirúrgicamente el 22/08/2022 donde se realiza mastectomía radical modificada tipo Madden derecha y mastectomía radical modificada tipo Forrest izquierda, colocación

de cateter puerto más reconstrucción inmediata con colgajo miocutáneo bilateral TRAM unipediculado (Figura 10).

Diagnóstico posoperatorio de: carcinoma ductal infiltrante bilateral sincrónico: 1. Cáncer de mama derecha ypT2N2aM0 ST IIIB 2. Cáncer de mama izquierda ypT4bN2aM0 estadio IIIB, se refiere al servicio de oncología médica y radioterapia, controles posteriores por los servicios de Patología Mamaria, Cirugía Plástica y Reconstructiva y Oncología Médica.

Caso clínico 2 paciente evoluciona sin complicaciones a los 19 días de posoperatorio (Figura 12-14).

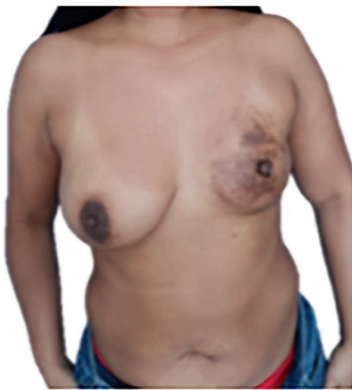

Figura 9. Caso clínico 2. Pre-operatorio.

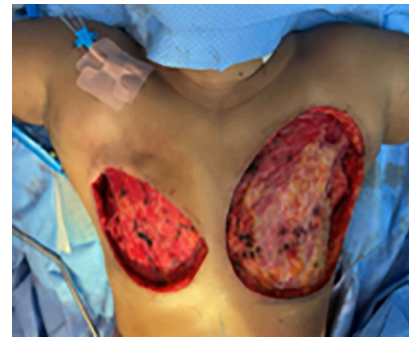


Figura 10. Caso clínico 2. Trans-operatorio defectos posmastectomía radical tipo Madden derecha defecto de 16 cm x 11 cm, Mastectomía Radical Modificada tipo Forrest izquierda defecto 20 cm x 19 cm.

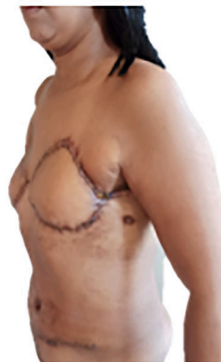
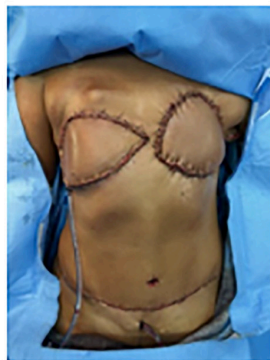
Figura 11 y 12. Caso clínico 2. Posoperatorio inmediato.

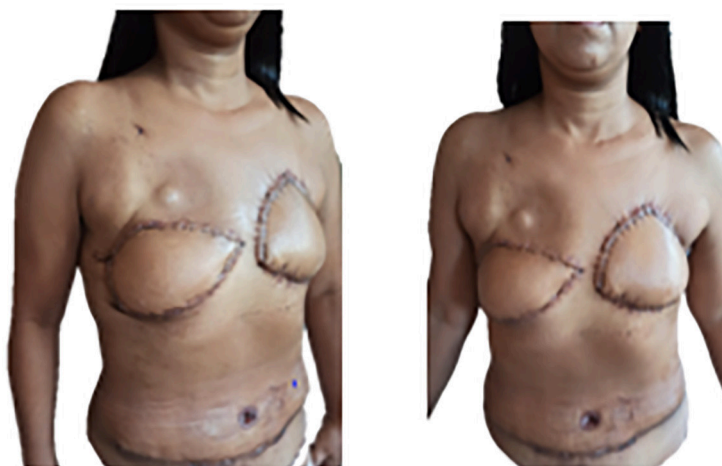

Figura 13 y 14. Caso clínico 2. Posoperatorio 27 días.

DISCUSIÓN

Holmström⁽⁷⁾ en 1979, describió por primera vez un colgajo músculo cutáneo abdominal libre para la reconstrucción mamaria. Robbins⁽⁸⁾, en el mismo año, describió el mismo colgajo, pero en forma pediculada, que luego será popularizado por Hartrampf y col.⁽³⁾, a partir de 1982 con su publicación en el *Plastic and Reconstructive Surgery*, como colgajo músculo-cutáneo transverso del recto abdominal, con las siglas *TRAM*. En el mismo año que Hartrampf y col.⁽³⁾, Gandolfo y col.⁽⁹⁾ cirujano plástico argentino, publicó en el *British Journal of Plastic Surgery*, su versión del *TRAM*.

El colgajo *TRAM* es un tipo de reconstrucción poco utilizada a nivel mundial, el cual está ampliamente descrito para reconstrucción mamaria, la cual ha evolucionado continuamente, diseñado antiguamente sobre el músculo recto que se encuentra contralateral a la mama o la pared torácica afectada, pero actualmente ha quedado claro que las rotaciones ipsilaterales

son de fácil diseño al igual que la rotación contralateral, además que el diseño ipsilateral crea una menor protuberancia perixifoidea⁽¹⁰⁾.

El colgajo *TRAM* unipediculado ipsilateral permite menos tensión en el pedículo que el colgajo *TRAM* contralateral, así como también genera un pliegue sobre el mismo músculo lo que evita la congestión venosa, otra ventaja que tiene es que la porción más gruesa de la paleta cutánea a nivel peri-umbilical queda en el polo inferior generando mayor proyección del polo superior⁽⁹⁾. Lo cual se relaciona con lo descrito por Robins⁽⁸⁾ donde la mayor necrosis distal de los colgajos se presenta en los colgajos contralaterales, esto fue evidenciado en nuestro caso.

En el trabajo de Casado y col.⁽¹¹⁾ sobre colgajo *DIEP*, así como en el de Román y col.⁽¹²⁾ de colgajo *TRAM* se operaron diferidas las reconstrucciones posmastectomía, es decir que los defectos cerraron por cierre directo en un primer momento, lo cual discrepaba de nuestro estudio en donde las 2 pacientes fueron

reconstruidas de manera inmediata en vista de la imposibilidad de cierre directo por lo grandes que eran los defectos resultantes.

Podemos observar como en estudios comparativos de técnicas de reconstrucción torácica, el colgajo *TRAM*, como publicó Yueh y col.⁽¹³⁾; es una opción útil y accesible para las reconstrucciones mamarias sin diferencias en satisfacción cuando se compara con otra técnica como el colgajo *DIEP*, este tipo de técnica también ha sido descrita y utilizada en otros centros como herramienta habitual para la reconstrucción torácica⁽¹⁴⁾.

El retraso e interrupción en el tratamiento adyuvante disminuye la supervivencia global de los pacientes, incluso el número de días de interrupción se confirma como factor pronóstico independiente del tamaño tumoral y de la afectación ganglionar para la progresión de la enfermedad, como lo reportan González y col.⁽²⁾.

El colgajo *TRAM* pediculado, ya sea unilateral o bilateral, es una opción reconstructiva torácica de tejido autólogo eficaz, generando una buena cobertura de la pared torácica en grandes defectos, proporcionando a su vez volumen y proyección mamaria, favoreciendo directamente la autoestima y calidad de vida de la paciente, evitando el retraso en el tratamiento adyuvante, al generar una cobertura miocutánea sobre el defecto torácico, un beneficio evidente para las pacientes con cáncer de mama localmente avanzado que ameritan adyuvancia con radioterapia

Agradecimientos.

A la Dra. Nilyán Rincón, jefe de servicio de cirugía plástica y reconstructiva del Hospital Oncológico Padre Machado, al Dr. Otto González, coordinador académico, a la Dra. Natalia Solórzano, Dra. Josepmilly Peña y Dr. Álvaro Gómez adjuntos de los dos casos clínicos presentados.

REFERENCIAS

1. Lozano JA, Roldán P, Escudero FJ. Reconstrucción mamaria con el colgajo musculocutáneo recto abdominal transverso (TRAM). *An Sist Sanit Navar*. 2005;(28):63-71.
2. González C, Calvo F, Santos J. Retrasos e interrupciones: La dificultad para irradiar en el tiempo ideal. *Clin Translat Oncol*. 2005;(7):47-54.
3. Hartrampf CR, Schefflan M, Black PW. Breast reconstruction with a transverse abdominal island flap. *Plast Reconstr Surg*. 1982;69(2):216-225.
4. Figueroa G, Jiménez J. Epistemología e investigación: para investigar con éxito. Caracas-Venezuela: Colección Bibliográfica General; 2011.
5. Instituto Nacional de Cáncer de los Estados Unidos. [Internet]. Diccionario NCI: estudio clínico. [Consultado 2022 septiembre 12]. Disponible en: URL: <https://bit.ly/3B2adDJ>
6. Brown DL, Borschel GH, Levi Benjamín, editores. Manual Michigan de Cirugía Plástica. 2ª edición. Barcelona: Wolters Kluwer Health; 2015.
7. Holmstrom H. The free abdominoplasty flap and its use in breast reconstruction. An experimental study and clinical case report. *Scand J Plast Reconstr Surg*. 1979;13(3):423-427.
8. Robbins TH. Rectus abdominis myocutaneous flap for breast reconstruction. *Aust N Z J Surg*. 1979;49(5):527-530.
9. Gandolfo EA. Breast reconstruction with a lower abdominal myocutaneous flap. *Br J Plast Surg*. 1982;35(4):452-457.
10. Clugston P, Gingrass M, Azurin D, Fisher J, Maxwell, G. Ipsilateral pedicled TRAM flaps: The safer alternative? *Plast Reconstr Surg*. 2000;105(1):77-82.
11. Casado Sánchez C, Cabrera Sánchez E, Redondo Camacho A, Rioja Torrejón LF. Análisis de controversias en reconstrucción mamaria con colgajo DIEP. *Cir Plást Ibero-latinoam*. [Internet]. 2008 Dic [citado 2023 abr 01];34(4):267-275. Disponible en URL: https://scielo.isciii.es/scielo.php?script=sci_arttext&pid=S0376-78922008000400003.
12. Román J, Olivera M, Muñoz G. Reconstrucción mamaria con colgajo músculo cutáneo de recto abdominal con isla transversa de piel (TRAM): Experiencia de 12 años en Hospital El Pino. *Rev Chil Cir*. 2018;70(6):529-534.

-
13. Yueh J, Slavin S, Adesiyun T, Nyame T, Gautam S, Morris D, et al. Patient satisfaction in postmastectomy breast reconstruction: A comparative evaluation of DIEP, TRAM, Latissimus Flap, and Implant Techniques. *Plast Reconstr Surg*. 2010;125(6):1585-1595.
 14. Ramos S, Pinheiro S, Diogo C, Bernardo J, Freire dos Santos MJ. Reconstrucción torácica: Experiencia del Servicio de Cirugía Plástica del Hospital Universitario de Coimbra 1998-2008. *Cir Plas Iberolatinoam*. 2011;37(3):243-251.